Use of mepolizumab in adult patients with cystic fibrosis and an eosinophilic phenotype: case series

Allergy Asthma Clin Immunol. 2020 jan 6; 16:3.

Zhang L , Borish L , Smith A , Somerville L , Albon D

Department of Medicine, University of Virginia School of Medicine

Charlottesville, VA 22908, USA

Contexte

Mucoviscidose :

- Inflammation pulmonaire diffuse +
- Difficile d'identifier l'asthme chez les patients mucoviscidosiques (symptômes, VEMS , obstruction….)
- Prévalence de l'asthme 32% (registre annuel de la fondation 2017) > population générale
- Phénotype spécifique de l'asthme (inflammation type 2): souvent identifié chez les muco
  Inflammation de type 2: IL4, IL5, IL13, éosinophiles élevés ,↗ IgE totales , ↗ IgE spécifiques.

Utilisation du Mépolizumab chez les muco avec inflammation de type 2 ?

Hypothèse :

- le ciblage de l'inflammation type 2 pourrait atténuer l'inflammation asthmatique, améliorer la fonction pulmonaire, le remodelage lent et diminuer les taux d'exacerbations.

Mépolizumab :

Anticorps monoclonal humanisé ciblant IL5

Indication: asthme sévère réfractaire à éosinophiles

Action: réduit le nombre d'exacerbation, épargne des corticoïdes

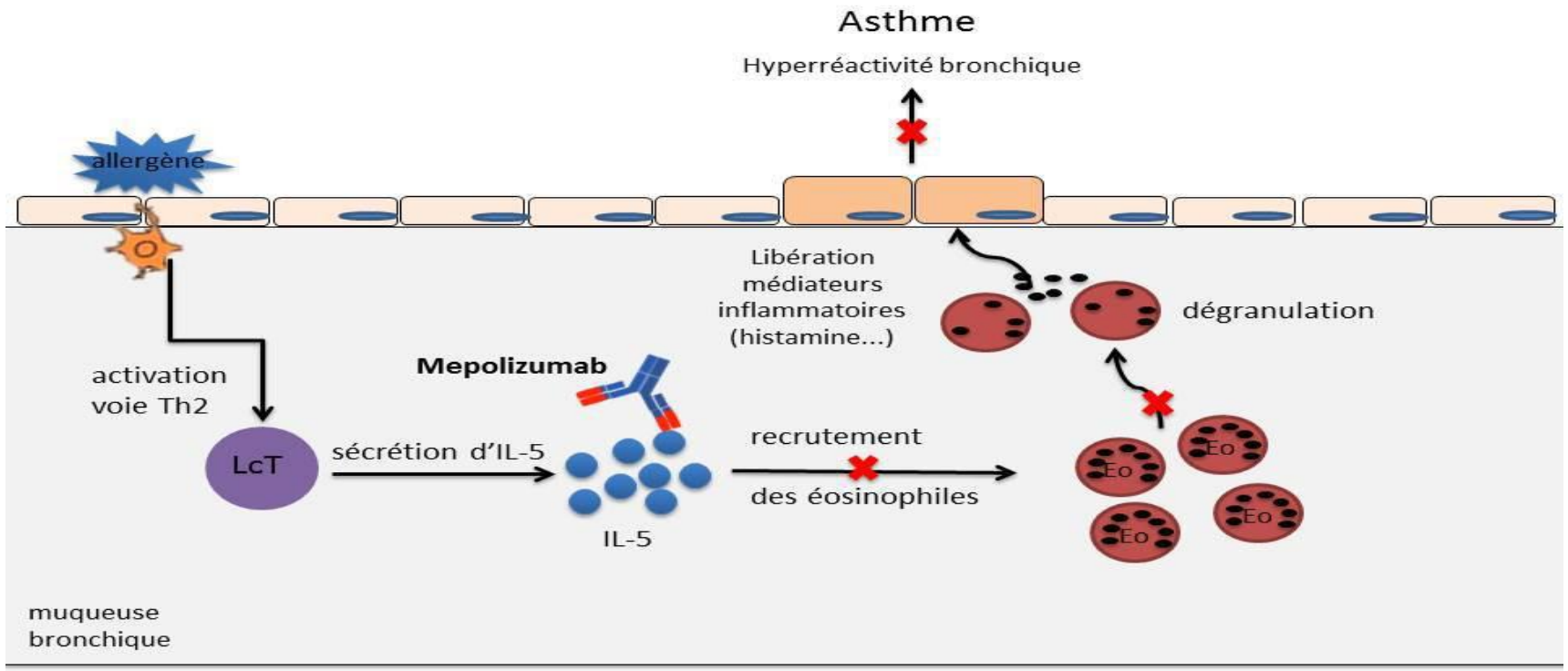

- Mépolizumab chez 3 patientes muco présentant une inflammation avec éosinophiles

- **suivi:**

- VEMS

- marqueurs sanguins de l’inflammation de type 2 (IgE totales, éosinophiles)

- la fréquence des exacerbations

Patient 1

Femme 63 ans : delta F 508 homozygote

Germes: Pseudomonas aeruginosa, SARM

Mycologie: aspergillus fumigatus, exophiala

Cinq dernières années : au moins 3 exacerbations de sa mucoviscidose + Hospitalisations + antibiothérapies IV

VEMS : 60%; grande variabilité: 23 %

A partir 2016 au cours des exacerbations :

éosinophiles : 300 à 1500/µL

IgE totales : 25 à 700 UI/mL

IgE spécifiques positives: chats (2 chats); squame de chien; 2 champignons (alternata, aspergillus fumigatus)

RP: infiltrats pulmonaires +

Clinique : toux, expectorations, oppression , respiration sifflante: améliorés par corticothérapie

Diagnostic d'ABPA → corticodépendance +

Traitement :

Fluticasone/Salmétérol + Montélukast

2018: Ivacaftor /Tézacaftor

Juillet 2018: diabète difficile à équilibrer + corticodépendance: Mépolizumab (100mg SC toute les 28 jours)

Patient 2

Femme 34 ans Delta F 508 homozygote

Germes : Pseudomonas aeruginosa, Burkholderia Multivorans , SASM

Mycologie: aspergillus fumigatus , exophiala

5 dernières années : 1 à 2 exacerbations/an + hospitalisations + antibiotiques IV

VEMS: 55% avec grande variabilité 28%

2016: lors d' exacerbations :

éosinophiles : 200 à 1200/µL

IgE totales : 40 à 1250 UI/ml

IgE spécifiques positives : alternaria alternata

RP : infiltrats pulmonaires

Clinique: Toux, expectorations ,oppression thoracique respiration sifflante: améliorés par corticothérapie

Diagnostic: de mycose bronchopulmonaire allergique: prednisone per os continue

Traitement :

Albutérol nébulisé, solution salé hypertonique, alfa dornase (2/jour), azithromycine (LMV), aztréonam inhalé et tobramycine , budésonide /formétérol , montélukast.

Diabète difficile à équilibrer et pour une épargne des corticoïdes: Mépolizumab juin 2018 + début Ivacaftor /Tézacaftor

Patient 3

Femme 24 ans Hétérozygotte delta F 508/ 1461INF4

Germe :pseudomonas aeruginosa , SAMS

Mycologie :aspergillus fumigatus

VEMS : 60%

2018 septembre : une exacerbation aigue

Eosinophiles : 490/µL

IgE totales : 800 UI/ml

IgE spécifiques positifs : squame de chat et de chien + alternaria alternata, aspergillus fumigatus, cladosporium herbarum

Diagnostic ABPA : prednisone et antifungiques

Corticodépendance: plusieurs échecs de réduction des doses entrainant exacerbations muco et ABPA

Traitement :

Budésonide /formétérol + montéluksat

Corticodépendance + diabète difficile à équilibrer

Février 2019: Mépolizumab

Résumé

- 3 femmes muco avec ATCD d'asthme
- Germes : pseudomonas aeruginosa, aspergillus fumigatus (et/ou autre champignons)
- Inflammation de type 2: augmentation des éosinophiles , IgE totales , IgE spécifiques positives à plusieurs allergènes
- Diagnostic ABPA/ABPM envisagé chez les 3 patientes
- Les traitements par nébulisations d'antibiotiques, corticoïdes /béta agonistes LA, montélukast: pas d'amélioration des symptômes ni des marqueurs de l'inflammation type 2
- Nécessité de bolus de corticoïdes (patient 2) ou corticodépendance (patient 1 et 3)
- Diabète difficile à équilibrer

- Traitement par mépolizumab : inflammation type 2 / diabète difficile à équilibrer + épargne corticoïdes
- Début : Tézacaftor /Ivacaftor pour les patients 1 et 2 (même temps que mépolizumab pour le patient 2) .

Résultats

Effets du Mépolizumab dans les 6 à 12 mois :

- **VEMS:**

- Pas de baisse de VEMS

- Un patient (2) a augmenté son VEMS (55 à 70 %) + variabilité moins importante

- **Marqueurs de l'inflammation de type 2:**

- effet positif sur les marqueurs :

Baisse des IgE totales chez les 3 patientes

Baisse rapide des éosinophiles et IgE totales chez les patients 2 et 3

Patient 1 : baisse IgE totales à un an (exposition persistante aux allergènes : dormait avec ses chats)

- **Utilisation des corticoïdes** :

- 3 patients ont eu une baisse des corticoïdes (de 20 mg à 5mg/ pour patient 1 et 3 ; plus de bolus lors des exacerbations pour patiente 2)
- Diabète mieux équilibré chez patient 2 et 3

- **La fréquence des exacerbations :**

- Pas de changement significatif (baisse) dans les taux d'exacerbation; Aucune exacerbation nécessitant antibiotique IV pour le patient 2

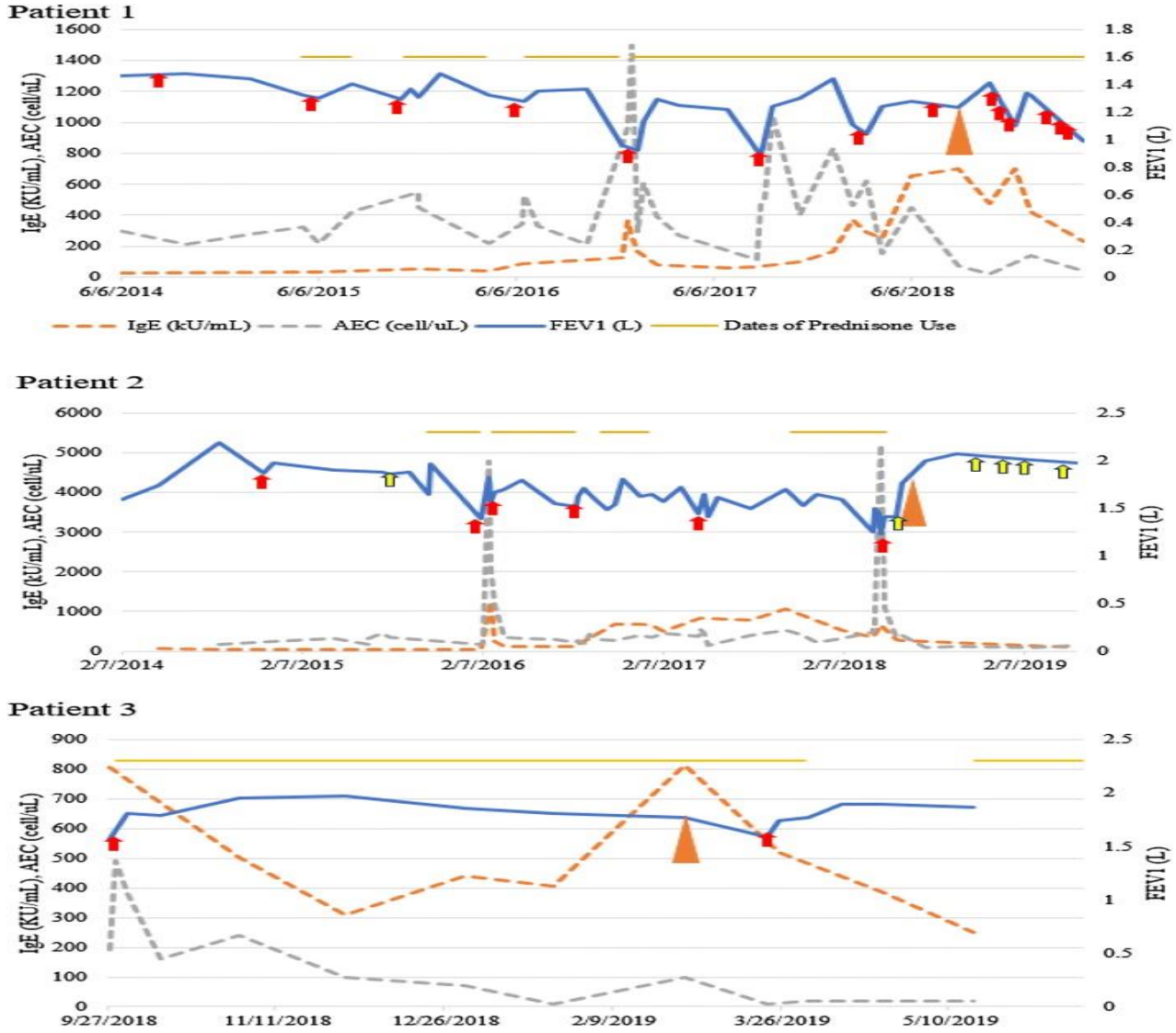

Clinical course of patients receiving mepolizumab for CF with evidence of type 2 inflammation. Red and yellow arrows represent episodes of CF exacerbations associated with lung function decline, requiring intravenous or oral antibiotics, respectively. Orange triangle represents mepolizumab initiation. The yellow lines across the top of each figure represent periods of systemic corticosteroid use

Discussion / Conclusion

- Bien toléré
- Effet positif chez les muco avec phénotype éosinophile
  - sur les marqueurs de l'inflammation de type 2: baisse des IgE totales et éosinophiles
  - l'évolution clinique: baisse des corticoïdes, équilibre du diabète
- Biais: peu de patients, pas de cohorte témoin, rétrospectif, mono centrique, Tézacaftor /Ivacaftor
- Différencier: ABPA /asthme avec inflammation de type 2 exacerbé par les allergènes fongiques ou non
- Diagnostic ABPA/ABPM envisagé chez 3 patients de sorte que les résultats observés ne pourrait pas s'étendre à tous les muco avec inflammation de type 2
- Nécessité d'autres études pour démontrer l'effet positif du traitement anti éosinophile chez les muco avec inflammation de type 2

Votre expérience ?