Foie et mucoviscidose

Physiopathologie

- Dysfonctionnement CFTR
- Malabsorption acides biliaires
- Gènes modificateurs

Expression de CFTR au niveau de l'épithélium des canaux biliaires (Kinmann N 2000).

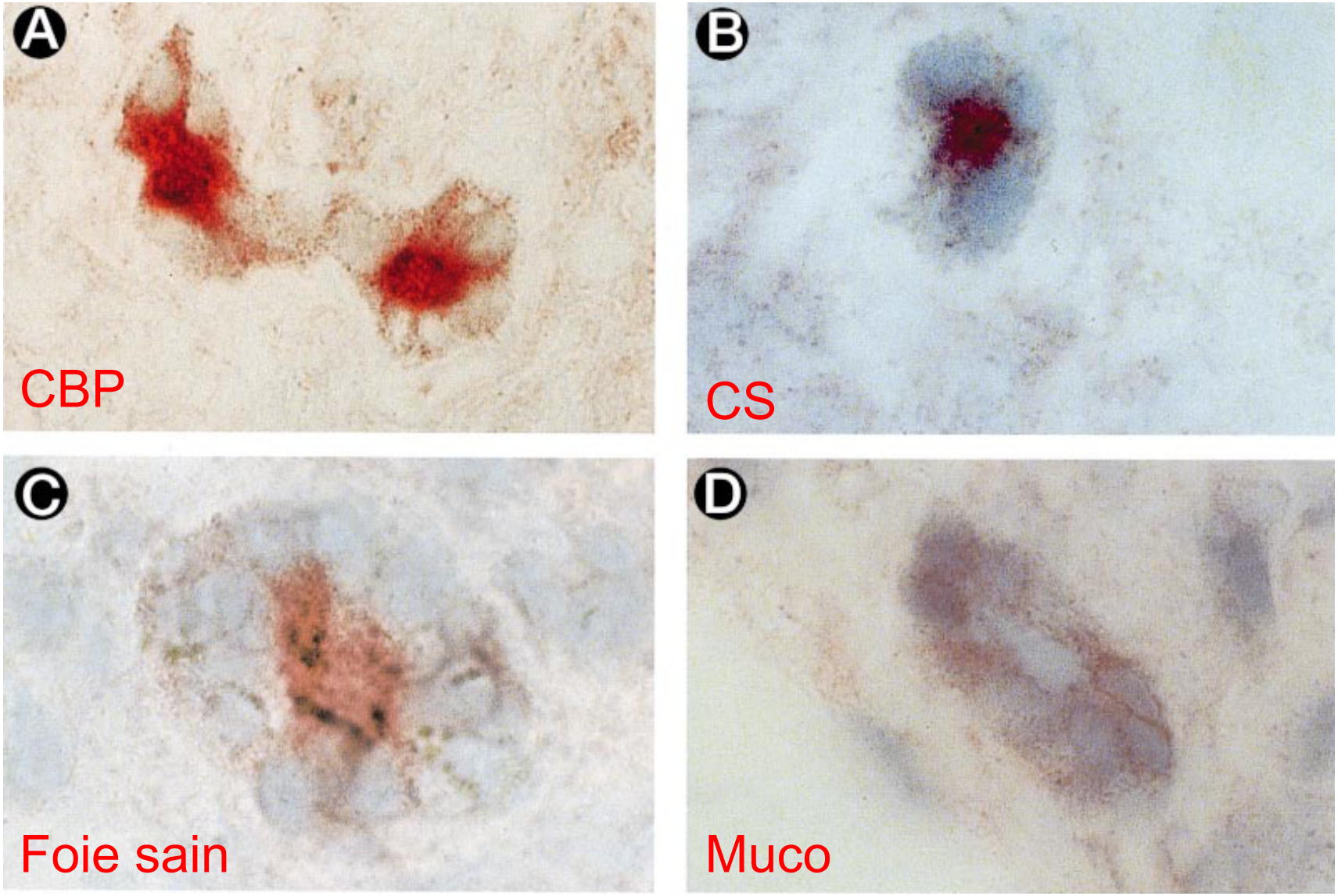

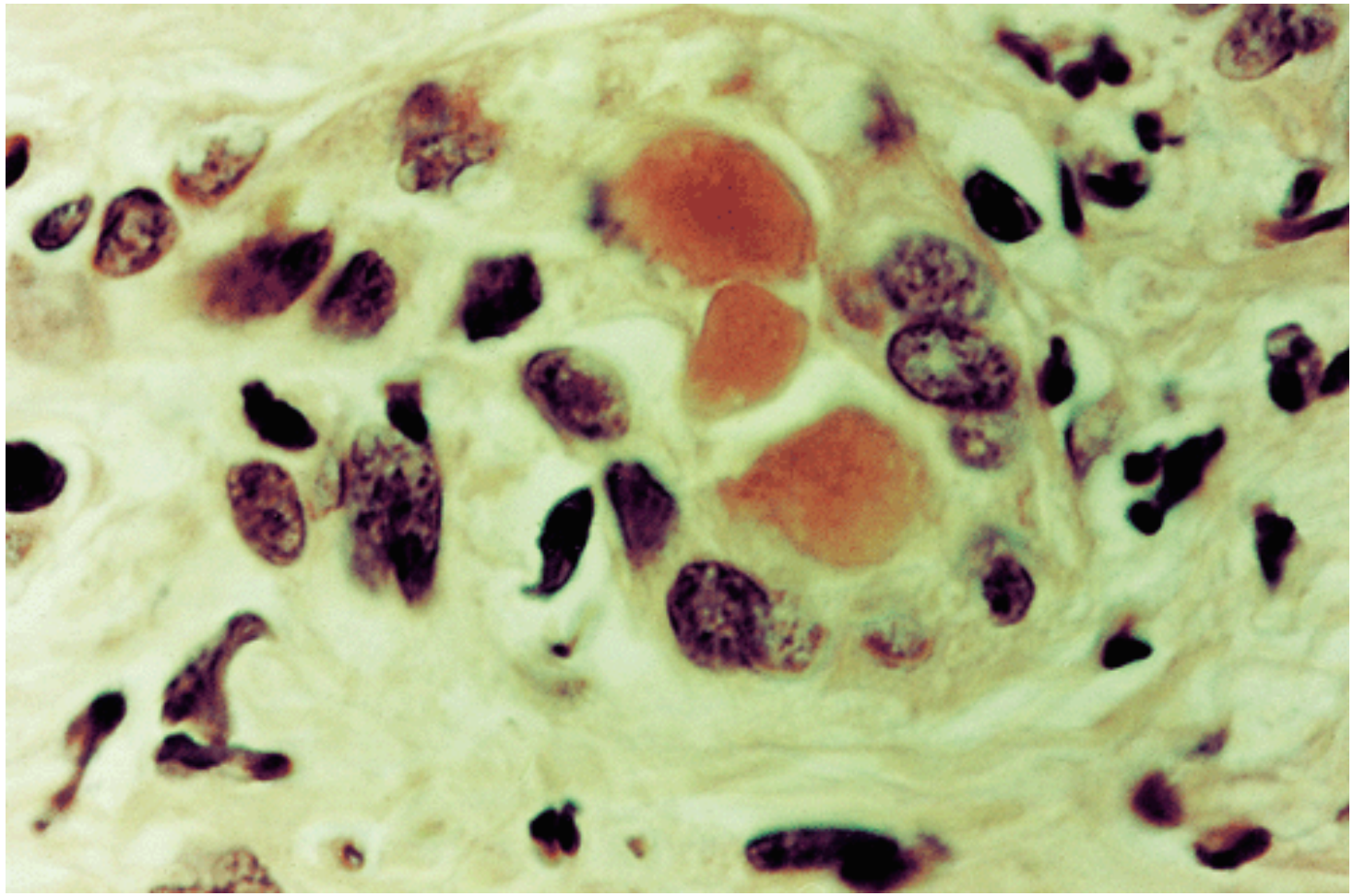

Obstruction d'un canal biliaire par la bile déshydratée

Augmentation de la perte fécale d'acides biliaires chez la souris mucoviscidosique comparée aux témoins (Freudenberg F 2008).

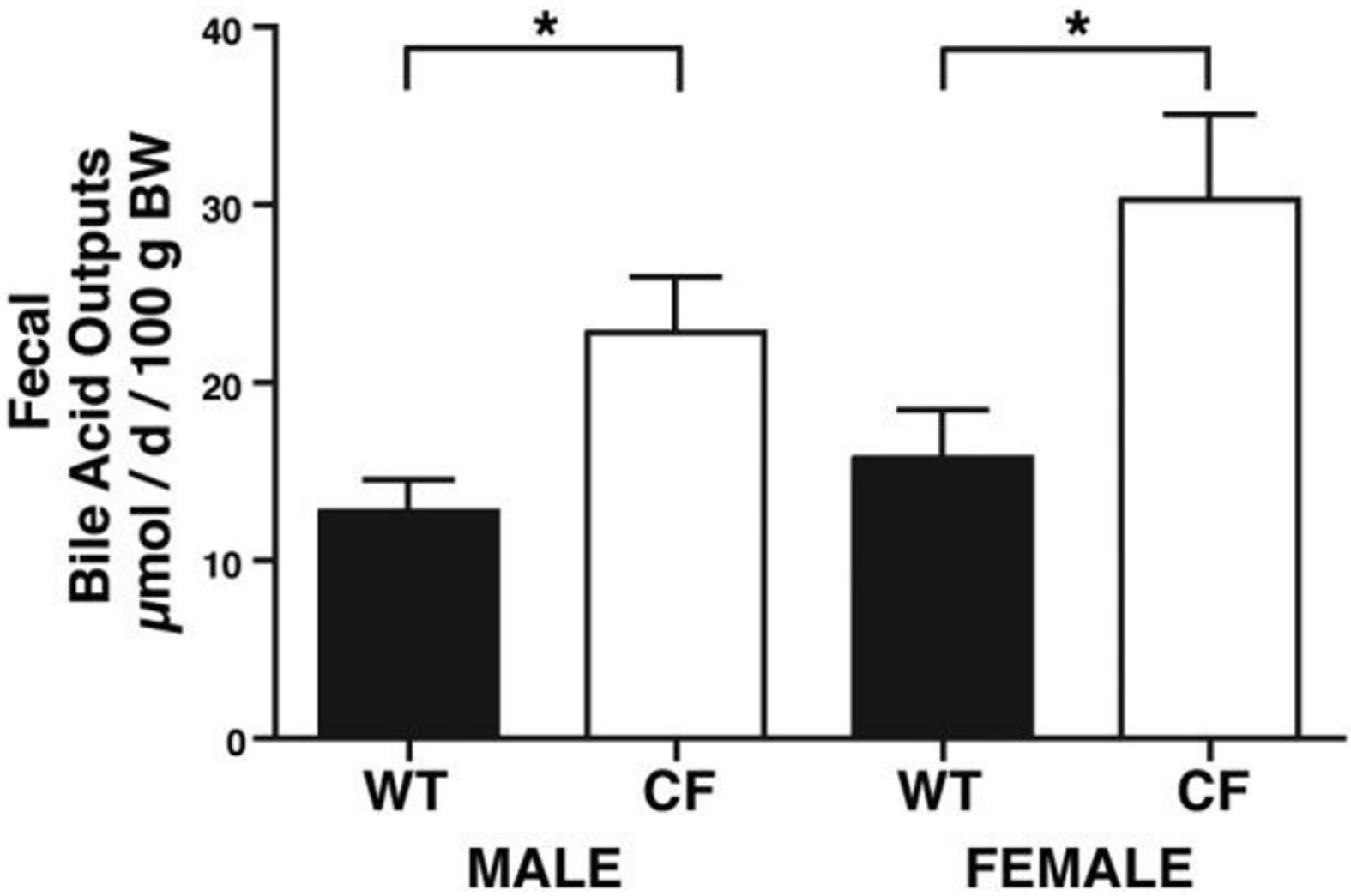

Liver Disease in Pediatric Patients With Cystic Fibrosis Is Associated With Glutathione S-Transferase P1 Polymorphism

Association Between GST Genotypes and Liver Status at 6 Years of Age in Patients With CF

	Study Population (%) (n = 93)	Patients Without Liver Disease (%) (n = 75)	Patients With Liver Disease (%) (n = 18)	Crude *P*
GSTP1 polymorphism				
Ile/Ile	47.3	38.7	83.3	.002†
Ile/Val	45.2	52.0	16.7	
Val/Val	7.5	9.3	0	

HENRION-CAUDE ET AL. HEPATOLOGY, October 2002

Les types d'atteinte

- **Foie**
  - Cholestase néonatale
  - Stéatose
  - Cirrhose biliaire focale
  - Cirrhose biliaire multilobulaire
- **Voies biliaires**
  - Micro vésicule
  - Calculs
  - Cholangite

Fréquence des anomalies hepato-biliaires en fonction de l'âge dans la mucoviscidose

Anomalies hépatiques	Nouveau-né et nourrisson	Enfant et adolescent	Adulte
Cholestase néonatale	rare	-	-
Hépatomégalie	5 %	20-30 %	20-30 %
Anomalies biologiques	5-10 %	15-20 %	10-15 %
Cirrhose biliaire focale	10-30 %	20-40 %	20-70 %
Cirrhose biliaire multilobaire	rare	5-8 %	4-5 %
Microvésicule biliaire	5-15 %	15-25 %	20-30 %
Lithiase biliaire	rare	10-15 %	25-40 %

Cholestase néonatale

- Une des 4 causes classiques
- Rare
- Souvent associée à un iléus méconial
- Disparaît le plus souvent < 6 mois
- N' ↗ pas le risque d' hépatopathie ultérieure
- Par ailleurs des anomalies des tests hépatiques sont souvent découvertes chez les nourrissons et se normalisent dans la majorité des cas < âge de 2-3 an

Stéatose hépatique

Foie normal

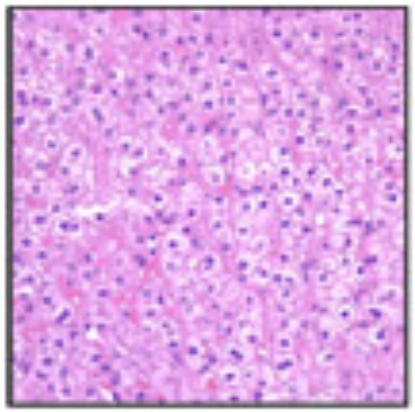

Stéatose hépatique

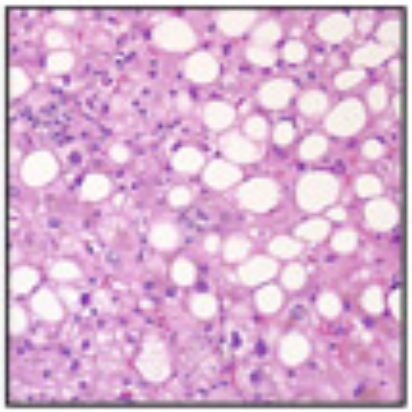

Stéatose hépatique

- Fréquente 30 à 50 % des patients
- Surtout présente chez les très jeunes enfants
- Asymptomatique ou gros foie de consistance molle ou normale
- Foie hyperéchogène/parenchyme rénal
- Pourrait être secondaire à une carence en AGE (chromatographie des acides gras des phospholipides plasmatiques ou de la membrane érythrocytaire)

Cirrhose biliaire focale

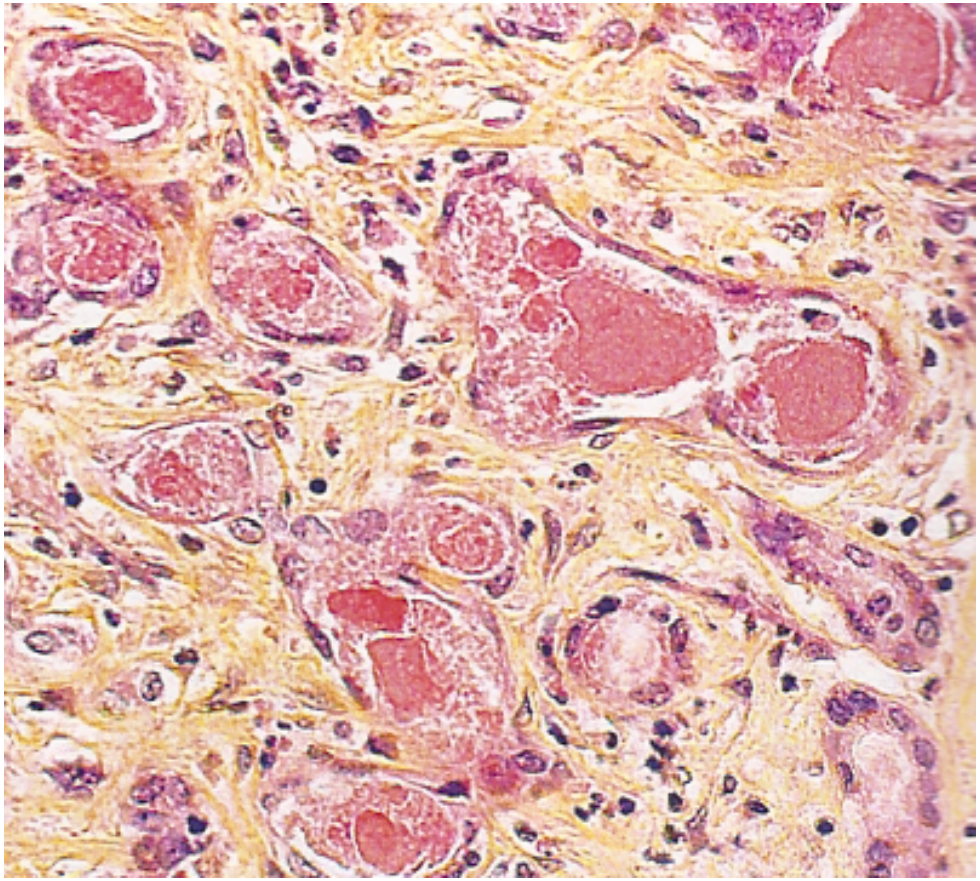

Les canaux biliaires sont distendus par un matériel éosinophilique entouré d'une réaction inflammatoire et d'une fibrose portale. Les lésions sont focales le parenchyme voisin est sain.

Cirrhose biliaire multilobulaire

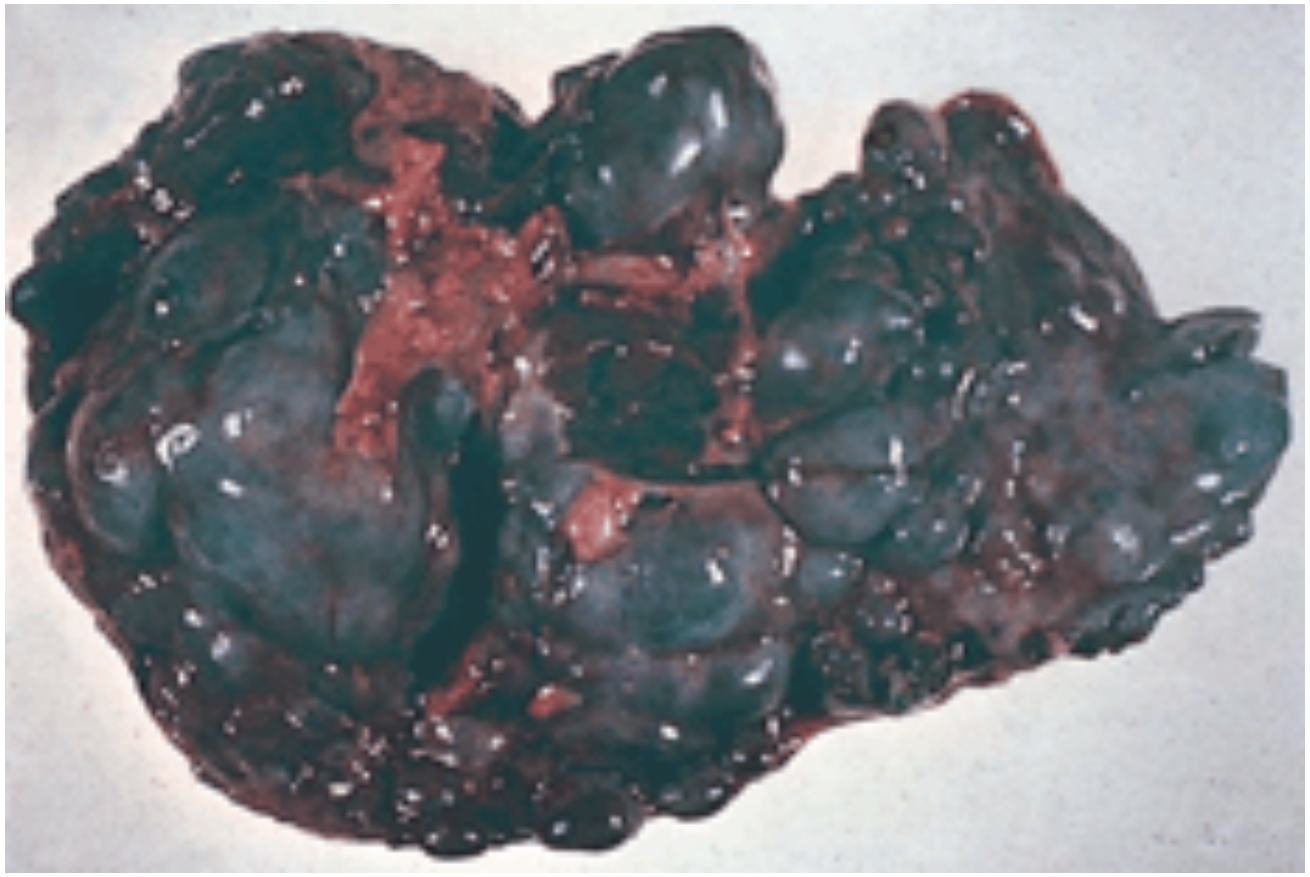

La cirrhose

- Se déclare avant l'âge adulte
- Très longtemps asymptomatique
- Hépatomégalie ferme et régulière (focale) dure et bosselée (mutilobulaire)
- contours irréguliers, présence de nodules, signes d'HTP (splénomégalie, ↗ petit épiploon, anastomoses spléno-rénales)

- **Anomalies biologiques modérées ou intermittentes**
  - **↗ SGOT,SGPT,GGT**
  - **Pas de corrélation anatomo-biologique**
- **Longtemps asymptomatique si on ne la cherche pas**
- **IHC tardive**
- **Ictére rare**
- **L'HTP et les hémorragies digestives sont les pb principaux**
- **Se méfier du syndrome hépatopulmonaire**

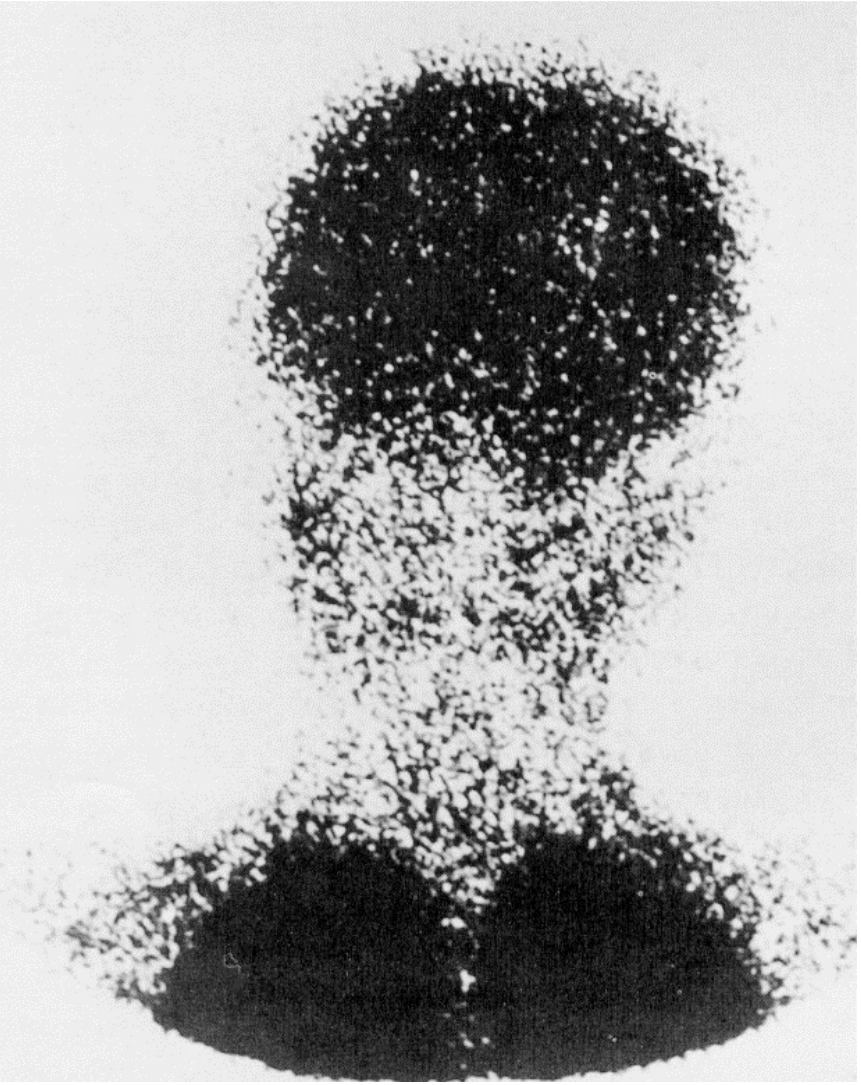

Perfusion lung scan. There is abnormal uptake of radiotracer at skull level. The skull/ lung uptake is 8% (normal, <1).
Source : Hepatopulmonary Syndrome in a Child with Cystic Fibrosis
Journal of Pediatric Gastroenterology and Nutrition. 23(4):497-500, November 1996.

Fréquence de la cirrhose multilobulaire en fonction de l'âge chez 2790 patients (Lenaerts, 1994)

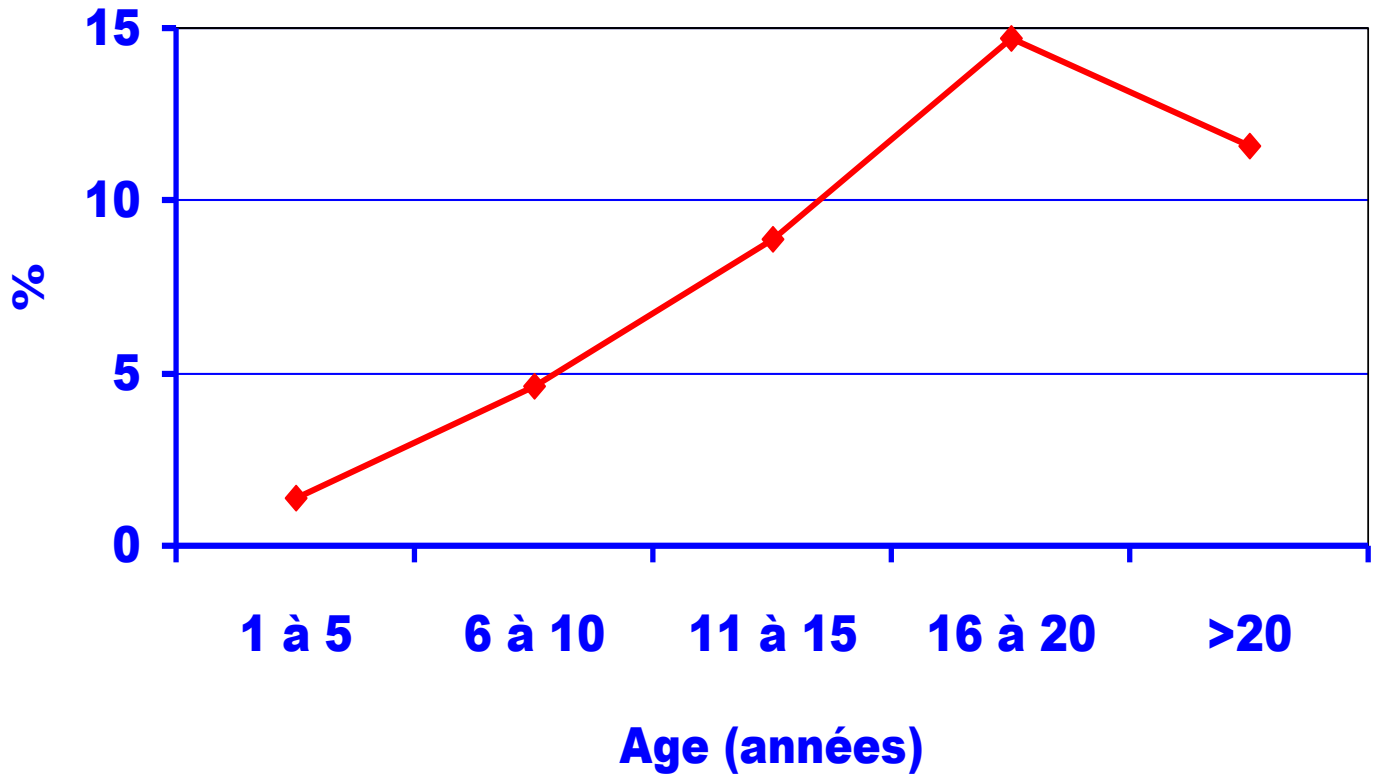

Lésions biliaires

- **Microvésicule**
  - 5-30 %
  - Asymptomatique
- **Lithiase biliaire**
  - 10-40 %
  - Rarement symptomatique
  - Cholecystectomie exceptionnelle
- **Cholangite sclérosante : exceptionnelle**

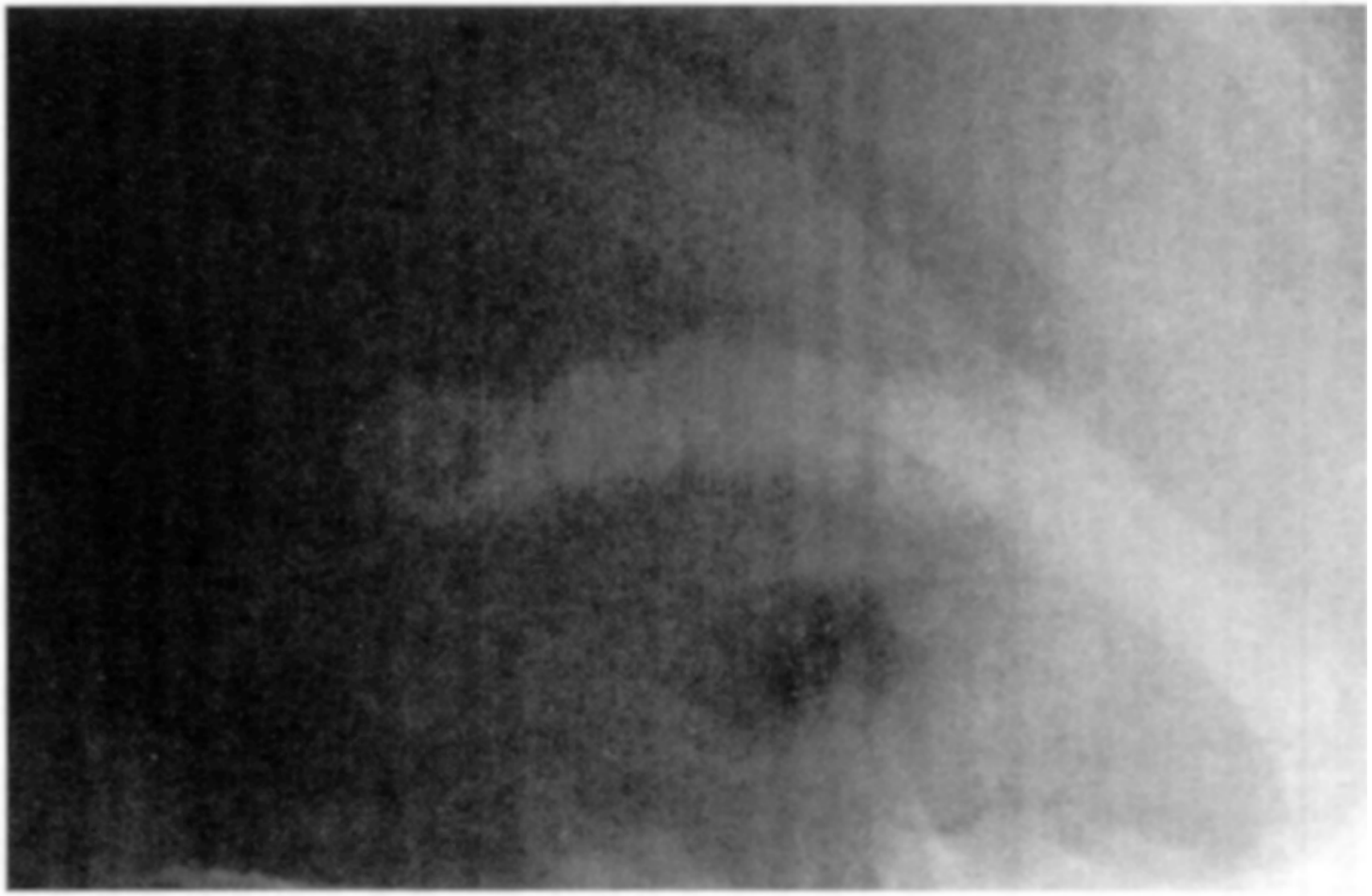

Microvésicule lithiasique chez une patiente de 16 ans atteinte de mucoviscidose

Diagnostic

- **Atteinte hépatique**
- **Cirrhose du foie**

Critéres dg d'une atteinte hépatique

- Hépatomégalie
- Augmentation persistante des enzymes hépatiques (SGOT,SGPT,GGT)
- Anomalies échographiques
  - Foie hétérogéne ou nodulaire ou à bords irréguliers
  - Signes HTP
  - Splénomégalie

Critéres dg d'une cirrhose

- Hépatomégalie dure
- Foie nodulaire
- HTP

Surveillance validée

- 1 fois par an
- SGOT, SGPT, GGT
- Echographie hépato biliaire

Autres examens possibles

- **Fibromètre**
- **Fibroscan**
- **Bili IRM**
- **Biopsie hépatique : non**

Le FibroMètre

- Score biologique sanguin combiné : ASAT, TP, plaquettes, α2-macroglobuline, acide hyaluronique, urée
- Score de fibrose
- Utilisé chez l'adulte dans le dépistage de l'hépatopathie chronique (alcoolique et/ou virale) et dans la stéatose
- Résultats compris entre 0 et 1, pathologique si >0.5

CENTRE HOSPITALIER UNIVERSITAIRE D'ANGERS

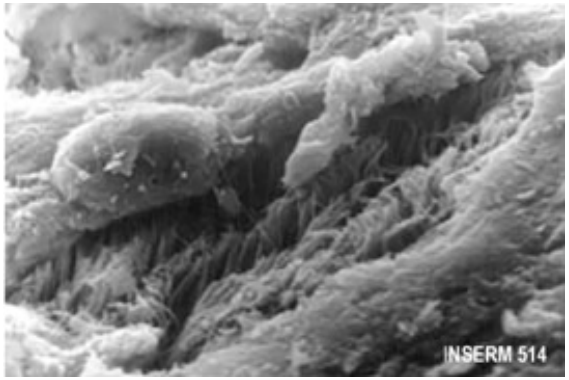

Intérêt du FibroMètre chez l'enfant dans le dépistage des hépatopathies dans la mucoviscidose

Anne-Claire Malbrunot-Wagner
CHU Angers
Directeur de mémoire : Monsieur le professeur Jean-Louis Giniès

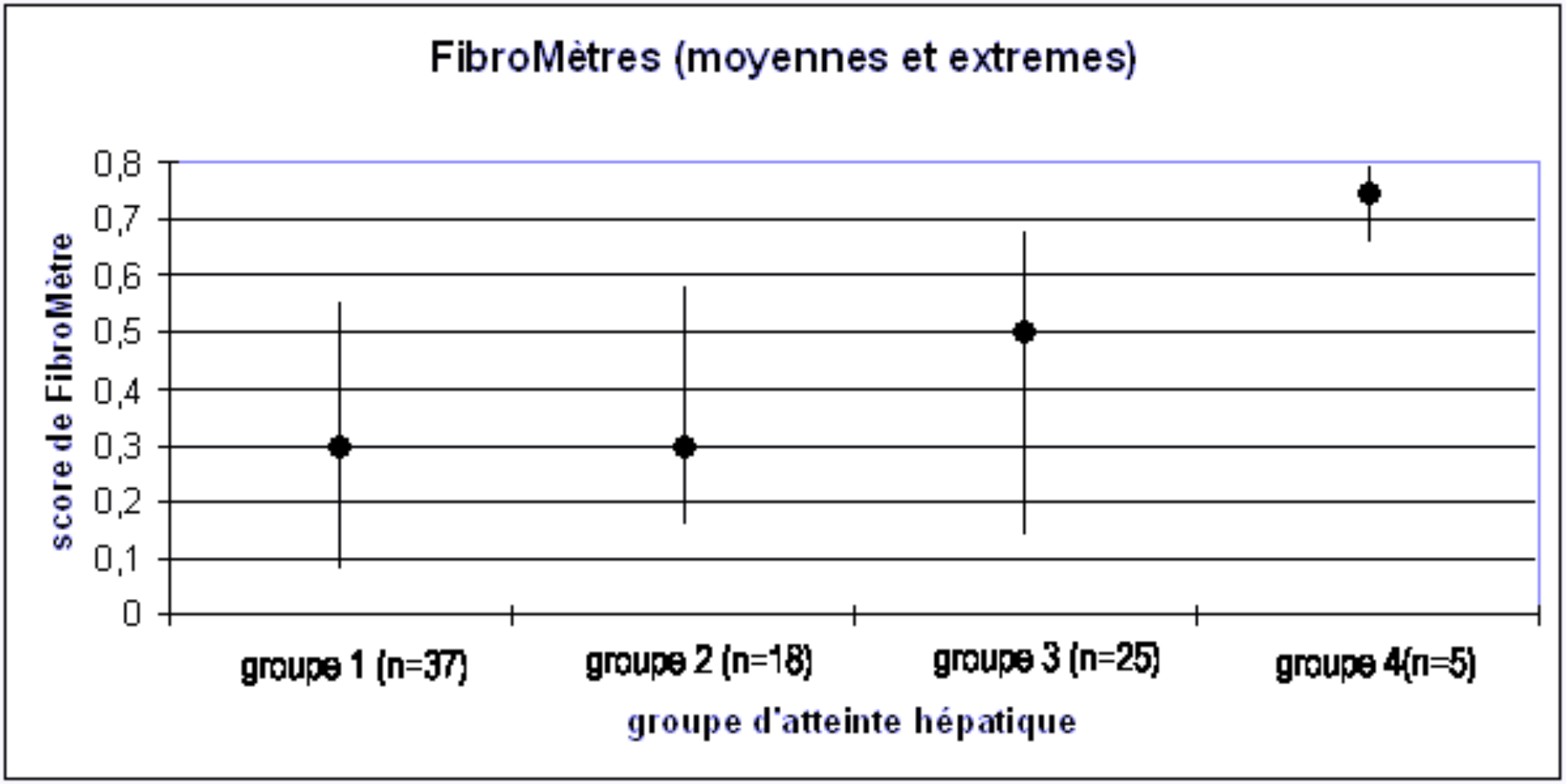
FibroMètres (moyennes et extremes)
score de FibroMètre
0,8
0,7
0,6
0,5
0,4
0,3
0,2
0,1
0
groupe 1 (n=37)
groupe 2 (n=18)
groupe 3 (n=25)
groupe 4(n=5)
groupe d'atteinte hépatique

Elastométrie impulsionnelle

	Groupe 1 (n=37)	Groupe 2 (n=18)	Groupe 3 (n=25)	Groupe 4 (n=5)
Fibromètre anormal	1/37	3/18	10/25	5/5
Fibroscan anormal	0/37	0/18	5/25	5/5

ELSEVIER

Journal of Cystic Fibrosis 10 (2011) 338–342

Journal of Cystic Fibrosis

www.elsevier.com/locate/jcf

Original Article

Transient elastography and portal hypertension in pediatric patients with cystic fibrosis

Transient elastography and cystic fibrosis

A.C. Malbrunot-Wagner [a,*], L. Bridoux [b], J.B. Nousbaum [c], C. Riou [d], A. Dirou [e], J.L. Ginies [f]

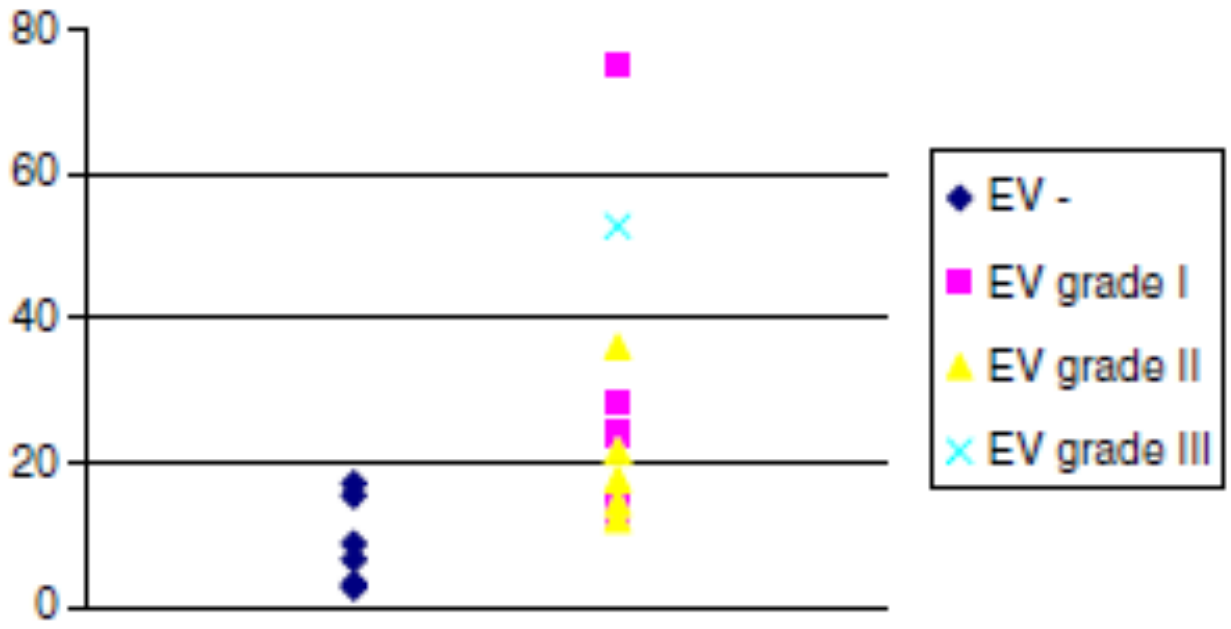

Fig. 1. Distribution of transient elastography values in patients with or without esophageal varices. Results are expressed in kilopascals (kPa). EV grade I=esophageal varices grade I present; EV grade II=esophageal varices grade II present; EV grade III=esophageal varices grade III present; EV−=esophageal varices absent. FibroScan values in patients with or without esophageal varices overlap between 12 and 18 kPa but are significantly elevated in patients with esophageal varices.

IRM

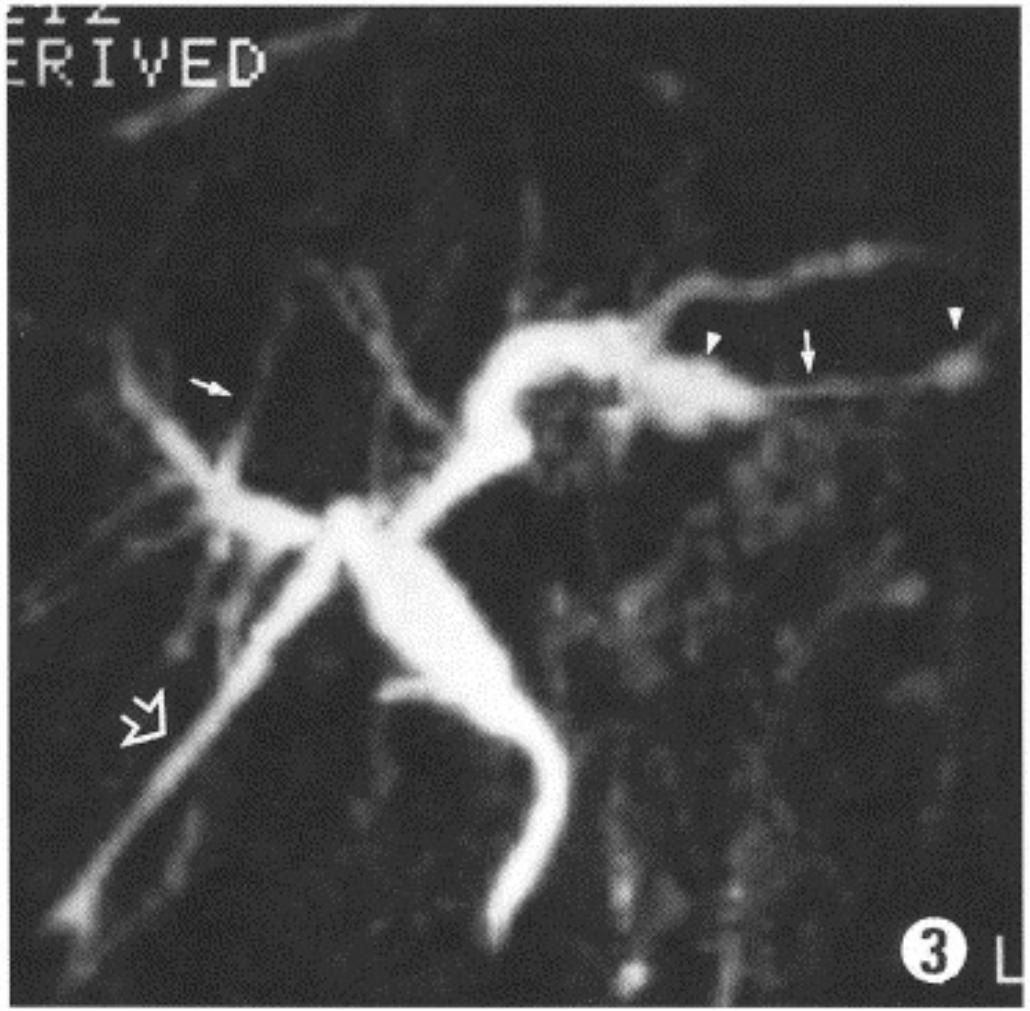

(PSC)-like image in CF patient: rigidity of a right biliary duct (open arrow). Pathological appearance of the left biliary ducts with strictures (arrow) and dilatations (arrow head) (I Durieu 1999).

Traitement

- **AUDC**
- **Prise en charge HTP**
- **Transplantation**

Effet de l'AUDC sur les paramètres hépatiques dans la mucoviscidose :

(les chiffres représentent le nombre de patients)

	Année d'étude									
Variable	1	2	3	4	5	6	7	8	9	10
Hépatosplénomégalie	7	7	7	7	7	7	7	7	7	7
µGT > 30 U/l	8	1	0	0	0	0	0	0	0	0
ALT et AST > 40 U/l	7	1	0	0	0	0	0	0	0	0
Cirrhose biliaire nodulaire (ultrasons)	7	7	7	7	7	7	7	7	7	7
Pas d'anomalie décelée aux ultrasons	33	43	51	61	61	60	61	61	62	62

Nousia-Arvanitakis S et al. Long-term prospective study of the effect of ursodeoxycholic acid on cystic fibrosis-related liver disease. J Clin Gastroenterol 2001 ;32(4) :324-8.

AUDC

- 20 (30) mg/kg /jour
- Hépatomégalie
- Anomalies biologiques
- Anomalies échographiques (sauf stéatose)
- Cirrhose clinique
- Cholestase néonétale

HTP

- Fibro oeso en cas de cirrhose
- Ligatures endoscopiques en cas d'hémorragie
- Anastomose porto cave
  - Varices gastriques ou échec ttt endoscopique
  - TIPSS
  - Chirurgicale
- (Splenectomie partielle)

Transplantation

- Cirrhose décompensée
- HTP incontrôlable
- Syndrome hépatopulmonaire

Merci de votre attention